胸部 X 線 CT 像を用いた炎症性小結節の認識の一手法

宮下和人*1)，平野靖*2)，長谷川純一*3)，鳥脇純一郎*1)，関順彦*4)，松本常男*5)，大松広伸*6)，江口研二*4)，最上博*7)，中田昌男*7)
*1 名古屋大学大学院工学研究科 〒 464-8603 名古屋市千種区不老町
*2 名古屋大学情報連携基盤センター
*3 中京大学情報科学部
*4 東海大学医学部呼吸器内科
*5 山口大学医学部放射線医学講座
*6 国立がんセンター東病院呼吸器内科
*7 国立病院四国がんセンター
e-mail: *1 kmiya@toriwaki.nuie.nagoya-u.ac.jp

あらまし 本稿では，精査用胸部 X 線 CT 像を用いた炎症性小結節 (病変部) の認識法を提案する．ここでは，良性を強く示唆する画像所見を呈する小結節を炎症性小結節と呼ぶ．これらはその画像特徴のみから良性であると医師が判断できる．しかし，医師の負担を軽減するために計算機による支援が望まれる．そこで，計算機による炎症性小結節 (良性) とその他 (一部の良性，および悪性) の分類を試みる．認識に用いる特徴は，結節の大きさ，胸壁との距離，形状の複雑さ，結節の境界に直線状の部分が多く含まれること，結節内部の CT 値の一様性，および，結節と胸壁との間の細線 (小葉間隔壁) の可視性の 6 つである．これらの特徴を定量化し，事前確率が等しいと仮定したロジスティック判別により認識を行った．直径 10mm 以下の充実型の小結節 83 個 (炎症性小結節 44 個を含む) に対して，L 法による認識実験を行った結果，認識率は 78 % となった．さらに，ロジスティック回帰モデルに当てはめた時，各特徴量の存在の必要性を有意水準 0.05 で仮説検定を行ったところ，大きさと CT 値の一様性に対応する特徴量に対して有意性が確認された．

キーワード 炎症性小結節・良悪性鑑別・精査用胸部 X 線 CT 像・ロジスティック回帰モデル

A method for the recognition of inflamatory nodules from chest X-ray CT images

Kazuto MIYASHITA*1), Yasushi HIRANO*2), Jun-ichi HASEGAWA*3), Junichiro TORIWAKI*1), Nobuhiko SEKI*4), Tsuneo MATSUMOTO*5), Hironobu OHMATSU*6), Kenji EGUCHI*4), Hiroshi MOGAMI*7), Masao NAKATA*7)
*1 Graduate School of Engineering, Nagoya University
*2 Information Technology Center, Nagoya University
*3 School of Computer and Cognitive Sciences, Chukyo University
*4 School of Medicine, Tokai University
*5 School of Medicine, Yamaguchi University
*6 National Cancer Center Hospital East
*7National Shikoku Cancer Center
e-mail: *1 kmiya@toriwaki.nuie.nagoya-u.ac.jp

Abstract In this paper, we propose a method to recognize inflammatory nodules from thin slice chest CT images. These nodules can be visually decided their benignancy using medical observations without biopsy or follow-up. These medical observations were quantified to be used in CAD (Computer Aided Diagnosis) by six features: nodules features such as ratio of linear part in the bounding, size, shape complexity, the standard deviation of CT values inside it, two features between nodules and chest walls (Distance and existence of interlobular septum). In order to recognize inflammatory nodules, we use the logistic regression model. The method was applied to eighty-three small and solid nodules including forty-four inflammatory nodules. The accuracy of the recognition was seventy-eight percent. Furthermore, we tested hypothesis for the significance of the features. It was confirmed that the two features (Size and standard deviation of CT values) are significant.

Keyword Inflammatory nodule, Benign/malignant discrimination, Chest CT images, Logistic regression, Computer aided diagnosis

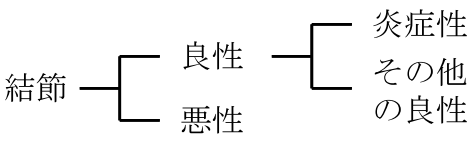

図 1: 炎症性小結節の位置づけ

1　はじめに

近年の X 線 CT 装置の発展により，CT 像の空間分解能，および濃度分解能は大幅に向上してきた．これに伴い，従来の CT 像を用いた読影では認識できなかった所見が見出されるようになってきた．肺結節に関しては，精密検査用 CT 像において，ある種の良性充実型小結節に多く見られる画像所見が明らかになってきた．このような画像所見を持つ良性小結節を本稿では炎症性小結節と呼ぶ.

最近，肺がんの CT 検診や病期分類の為に撮られた CT 像で多くの 10mm 以下の結節が見つかるようになったが，その中には良性結節が多数含まれる．結節が実際には良性である場合にも，良性であることを確定するために侵襲的な検査や長期の経過観察を要することがあり，患者に多大な苦痛を与える．そこで，10mm 以下の結節に対する画像特徴による鑑別診断の重要性が増している.

これまでも，肺結節の特徴を定量的に評価する研究が多数報告されている [1〜8]．しかし，これらの良悪性鑑別の研究では，症例群を単に良性と悪性という 2 つのカテゴリに分類するものがほとんどであった [3〜5]．しかしながら，目的に応じて様々な分類方法が必要である．そこで本研究では，医師が用いる画像所見を用いて胸部 CT 像から結節を“明らかに良性であるもの (以下，炎症性小結節と呼ぶ)”と“その他”に分類することを試みる．したがって，“その他”には良性結節の一部と悪性結節が含まれる (図 1)．計算機によってこのような分類ができれば，医師の読影の労力を削減できるとともに，経過観察や生検に伴う患者の負担も軽減できると考えられる.

本研究では，まず専門医によって炎症性小結節と判定された陰影に多く見られる複数の画像所見をそれぞれ特徴量に変換する．そして，それらに対してロジスティック回帰モデルを当てはめ，学習サンプルから最尤推定によりパラメータを決定する．さらに，推定されたパラメータを用いて炎症性小結節とその他の結節との区別を試みる．また，モデルの適合度やこのモデルを当てはめたときの各特徴量の有意性についても検討する.

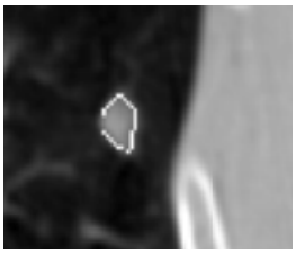

図 2: 直線状の境界 (白色でマークしてある部分)

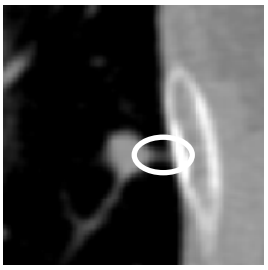

図 3: 小葉間隔壁 (円内)

2　炎症性小結節の画像所見

本研究で認識対象とする炎症性小結節に見られる CT 像上の画像所見を以下に示す．医師はこれらの画像所見の有無を基に，結節が炎症性小結節であるか否かを判断する.

(1) 直径が 2〜10[mm] である．5[mm] 以下の場合，特に良性である可能性が高い．なお，7[mm] 以下の場合に特に良性の可能性が高いとの報告もある [9].

(2) 結節と胸壁との距離が 5〜10[mm] であることが多い.

(3) 結節の境界が直線状になっており，形状が多角形であることが多い (図 2)．また，形の不整やスピキュラと呼ばれる針状の突起はあまり見られない.

(4) 結節内部の CT 値が一様であることが多い.

(5) 結節と胸壁との間に細い線 (小葉間隔壁) が見られることが多い (図 3).

3　画像所見に対応する特徴量

2 節で述べた炎症性小結節の画像所見を定量化するため，次のような特徴量を用いる: 結節の大きさ，胸

表 1: 本文で用いる小結節の特徴量と画像所見の対応

炎症性小結節に よく見られる画像所見	本文の特徴量
直径が 2〜10[mm]	結節の直径
距離が 5〜10[mm]	結節と胸壁との距離
結節の境界が直線状	結節の境界における 直線部分の割合
形の不整やスピキュラは あまり見られない	結節の辺縁形状の 複雑度
結節内部の CT 値が一様	結節内 CT 値の標準偏差
小葉間隔壁が 見られることが多い	結節と胸壁との間の 細線の可視性

壁との距離，辺縁形状の複雑度，境界の直線状部分の割合，結節内部の CT 値の標準偏差，胸壁との間の細線の可視性．これらと 2 節で述べた特徴との対応を表 1 に示す．なお，特徴量の計算はいずれも CT 像の各スライスに対応する 2 次元画像上で行う．これは結節全体が CT 像に映っているとは限らないこと，炎症性小結節の画像所見が医師のスライス上での診断に基づいていること，などによる．

以下の (1)〜(6) に，認識に用いる特徴量の具体的な計算法を述べる．

(1) 結節の大きさ (x_1)

結節の境界上における任意の 2 点間のユークリッド距離の最大値を結節の大きさ (直径) とする．本研究で対象とする結節は 2 次元スライス上で，いずれもほぼ円形であるため，この計測法で得られた数値を直径としてもさしつかえない．

(2) 結節と胸壁との距離 (x_2)

胸壁と結節との最短距離を d として，結節と胸壁との距離を表す特徴量 x_2 を

$$x_2 = \begin{cases} d & (d \geq 5 \text{ のとき}) \\ 10 + (5 - d) & (\text{それ以外のとき}) \end{cases}$$

のようにとる．これは医師の提示する基準の 5〜10[mm] とその他を区別しやすい表現にするためである．

(3) 結節の境界における直線状部分の割合 (x_3)

各スライスにおいて結節の全境界に対する直線状の部分の割合を求め，それらの最大値を特徴量とする．直線状の部分については以下のように定める．結節の境界線の方向コード表現 (図 4) に基づいて，境界線上でディジタル直線とみなせる部分の長さを求める．ディジタル直線の長さ (画素数) が結節の周囲長 (画素数) の 8 分の 1 より大きいものを直線状の境界とする．また，結節と胸壁が接している場合，その接触部分は除外する．なお，ディジタル線図形において単純弧が以下の 3 つの条件を全て満たすとき，ディジタル直線であると定義される [10].

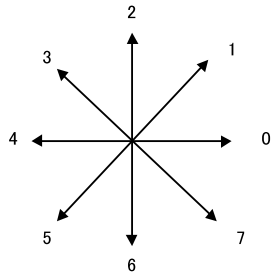

図 4: 方向コード

・方向コードは 2 種類以内であり，しかも，それらは互いに 45 度異なる．

・このコードの少なくとも一方は長さ 1 の連でしか生じない．

・もう一方のコードは，たかだか 2 種類の長さの連をつくる．そして，この 2 種類の連の長さは 1 しか違わない．

(4) 結節の辺縁形状の複雑度 (x_4)

各スライスにおいて結節の周囲長 S と面積 A(画素数) から以下の式で複雑度 C を求め，それらの最大値を特徴量 x_4 とする．

$$C = \frac{S^2}{A}$$

ただし，結節の境界上の隣接する 2 点において, 方向コードが奇数であれば, その 2 点間の距離を $\sqrt{2}$, そうでなければ 1 として合計したものを周囲長とした．連続画像の場合には，複雑度は図形が円の時最小値 4π をとる．また，結節が不整形であったり，スピキュラが見られる程，複雑度の値は大きくなる．

(5) 結節内 CT 値の標準偏差 (x_5)

各スライスにおいて結節領域内の CT 値の標準偏差を求め，それらの平均値を特徴量とする．

(6) 結節と胸壁との間の細線の可視性 (x_6)

炎症性小結節と胸壁との間に細線 (小葉間隔壁) が見えることがある．結節全体が胸壁に接していて細線の存在が判別できない場合には $x_6 = -1$ とする．そうでない場合，以下の処理を行う．細線は結節や胸壁と比べて CT 値が低いため，まず，原画像に対して結節領域抽出時よりも小さいしきい値 (−700[H.U.]) によるし

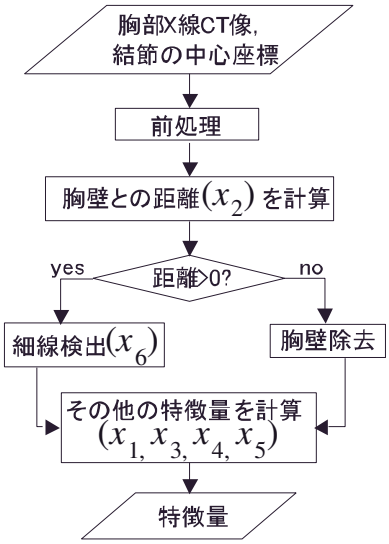

図 5: 処理手順

きい値処理を行う．その結果，胸壁領域と結節領域が連結していれば，図形融合 (収縮 2 回・拡散 2 回) を行う．図形融合によって胸壁領域と結節領域が分離すれば，細線が存在すると判定し特徴量 x_6 を 1，そうでなければ 0 とする．

4　特徴量計算の処理手順

(1) 概要

処理手順の概要を 図 5 に示す．まず，胸部 CT 像，および目視により定めた結節の中心の座標を入力する．以下の処理では 151 × 151 画素の正方形を処理対象領域とし，結節の中心を処理対象領域の中心とする．本研究で対象とする結節の大きさはたかだか 25 × 25 画素程度であり，この正方形領域に対して十分に小さい．また結節の中心から胸壁までの距離は 50 画素程度であり，正方形領域内に胸壁の一部が含まれる．したがって，以降で説明する処理に支障はない．

(2) 前処理

まず，上記処理対象領域を切り出す．CT 値に対するしきい値処理 (しきい値：-550[H.U.]) を行い，結節領域と胸壁領域を抽出する．次に図形融合，図形融合の前後の画像間差分，小成分除去によって，結節辺縁の細かな凹凸を損なうことなく，結節に接する線状陰影を除去する (図 6).

(3) 胸壁除去

結節と胸壁とが接している場合．半径 15 画素の円を用いたオープニング演算と画像間差分により胸壁領域

a）形状修正前　　b）形状修正後

図 6: 形状修正の例

を除去する．

5　判別の手順

4 節で得られた特徴量から炎症性小結節か否かを判別するためにロジスティック回帰モデル [11, 12] を用いる．ここでは，ロジスティック回帰モデルを用いた 2 クラス分類と共に，モデルの適合度や変数の有意性を検証する方法についても簡単に述べる．

(1) ロジスティック回帰モデルへの当てはめ

3 節で述べた特徴量ベクトルを $\vec{x}$ で表す．ただし，結節と胸壁との間の細線の可視性を表す特徴量 x_6 は 3 値変数であるので，ダミー変数を用いて

$$x_{61} = \begin{cases} 0 & (x_6 = -1 \text{ のとき}) \\ 1 & (\text{それ以外のとき}) \end{cases}$$

$$x_{62} = \begin{cases} 0 & (x_6 = 0 \text{ のとき}) \\ 1 & (\text{それ以外のとき}) \end{cases}$$

とする．したがって，特徴量ベクトル $\vec{x}$ は

$$\vec{x} = (x_1, x_2, \ldots, x_5, x_{61}, x_{62})$$

となる．ベクトル $\vec{x}$ の値が与えられたときの結節が炎症性小結節である事後確率 $p(\vec{x})$ はパラメータ $\beta_k (k = 1, 2, \ldots, 5, 61, 62)$ を用いて

$$p(\vec{x}) = \frac{1}{1 + exp(-Z)}$$

$$Z = (\beta_0 + \beta_1 x_1 + \ldots + \beta_{61} x_{61} + \beta_{62} x_{62})$$

と表現できる．

(2) ロジスティック判別

判別には，カテゴリーの事前確率が等しいと仮定したロジスティック判別を用いる．すなわち, 上記の $p(\vec{x})$ に対して, $p(\vec{x}) > 0.5$ なら炎症性小結節, それ以外なら

表 2: 実験に用いた CT 像の仕様

スライス内画素数	512 × 512 (pixels)
スライス枚数	7〜25
スライス内画素サイズ	0.35〜0.48 [mm]
スライス厚	2 [mm]
再構成間隔	2 [mm]

表3: 医師と計算機の診断結果

		計算機	
		炎症性	その他
医師	炎症性	38	6
	その他	12	27

その他の結節と判別する．パラメータ β_k は学習サンプルから最尤推定により決定したものを用いる．

(3) モデルの適合性

モデルの適合性を検証するには，規準化した残差

$$D_i = \frac{y_i - p_i}{\sqrt{p_i\left(1-p_i\right)}}$$

が漸近的に標準正規分布に従うことを利用する．ここで，添字 i は結節の番号であり，y_i はその結節が炎症性小結節なら 1，その他なら 0 となる変数，p_i は各結節に対する $p\left(\vec{x}\right)$ の値である．

(4) 特徴量の有意性

特徴量 x_k がここで問題とする分野に関して有意な寄与をするか否かは, 帰無仮説 H_0 を「β_k は 0 と等しい」とした仮説検定で判断される. ただし，$k = 1, 2, \ldots, 5, 61, 62$ である．β_k を要素とするベクトルを $\vec{\beta}$，ある特徴量を一部削除したとき，削除前後の $\vec{\beta}$ の最尤推定値を $\vec{\beta}'$, $\vec{\beta}''$, $L\left(\vec{\beta}\right)$ をパラメータ $\vec{\beta}$ の対数尤度としたとき，

$$\chi_0^2 = 2\left(L\left(\vec{\beta}'\right) - L\left(\vec{\beta}''\right)\right)$$

が漸近的に自由度 $(n-m)$ のカイ二乗分布に従う．ただし，x_k を削除する前後の $\vec{\beta}$ の次元数をそれぞれ n, m とする．このことを用いて，削除した変数の有意性を検定できる．

6 実験と考察

炎症性小結節 44 個とそうでないもの 39 個の計 83 個に対して本手法を適用した．なお，用いた症例数は炎症性小結節を含むもの 39 例，含まないもの 38 例であり，1 症例に複数の結節を含むものがある．また，炎症性小結節でないものの内訳は良性結節 14 個，悪性結節 2 個，および良・悪性が不明なものが 23 個である．これらはすべて充実型で最大割面での直径が 10[mm] 以下である．実験に用いた画像の仕様を表 2 に示す．

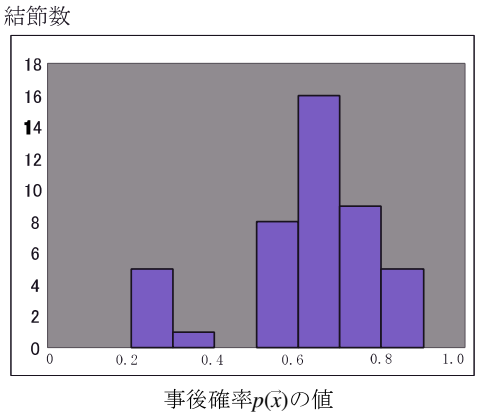

図 7: 炎症性小結節のサンプルから計算された事後確率 $p\left(\vec{x}\right)$ の値の度数分布

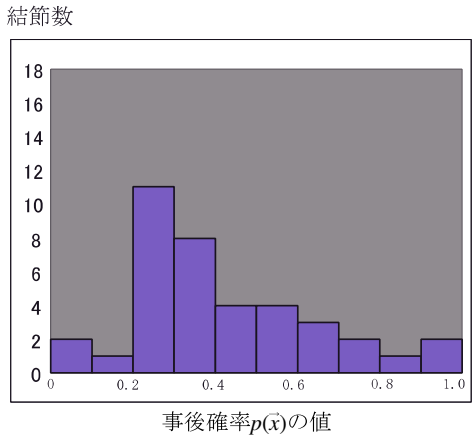

図 8: その他の結節のサンプルから計算された事後確率 $p\left(\vec{x}\right)$ の値の度数分布

全 83 個の結節に対する計算機と医師の診断結果を表 3 に示す．炎症性小結節をそうでないと判別した誤りの割合 (以下 FN と呼ぶ) は 0.14，炎症性小結節でない結節を炎症性小結節と判別した誤りの割合 (以下 FP と呼ぶ) は 0.31 であった．モデル当てはめ時のそれぞれの事後確率 $p\left(\vec{x}\right)$ の分布を図 7, 図 8 に示す．両者の分布には明確な差が見られるが，炎症性小結節でないものの一部に非常に大きな確率を持つものがある．

全 83 個の結節に対する規準化した残差 D_i のヒストグラムを図 9 に示す．平均値は -0.0276，標準偏差は

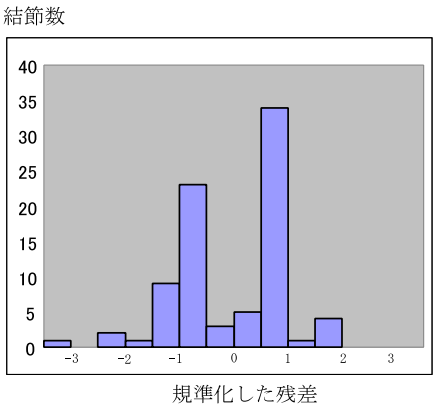

図 9: 規準化した残差の分布

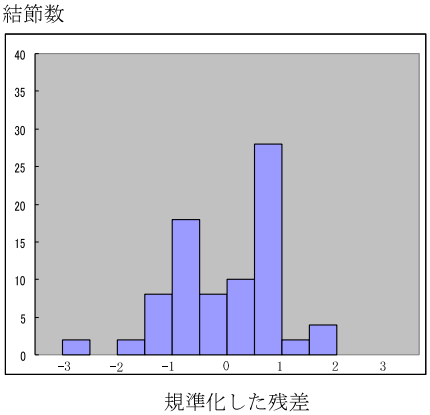

図 10: 外れ値を生じた結節を除いた時の規準化した残差のヒストグラム

0.998 であり，最大値は 1.88，最小値は −3.52 であった．外れ値 ($\pm 3\sigma$ を超える値) は 1 つのみであったが，ヒストグラムは双峰性となっており，これを含めるとモデルが適合しているとはいえない．この点についてはさらに検討を要する．

外れ値を生じた結節を除いた 82 個の結節に対してモデルを当てはめた際の規準化した残差のヒストグラムを図 10 に示す．平均値は −0.0178，標準偏差は 0.964 であり，最大値は 1.95，最小値は −2.93 であった．図 10 は図 9 と比べ，標準正規分布に近いことがわかる．

また，外れ値を生じた結節を図 11 に示す．この結節は炎症性小結節ではない．しかし，5[mm] 以下であり，胸壁からおよそ 10[mm]，形状も多角形，内部の CT 値も一様，胸壁との間に細線が見える，といったように，3 節で述べた特徴を全て満たすものであり，このような結節を現在の特徴では分類できない．このように，モデルの不適合の原因の 1 つとして，現在の特徴量のみ

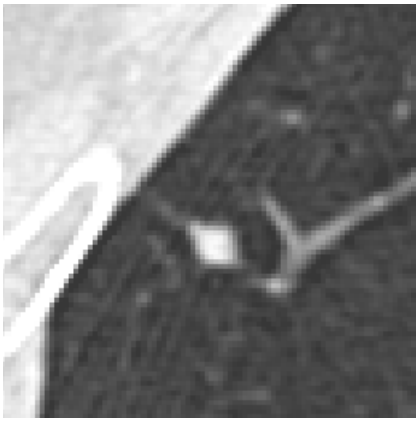

図 11: 外れ値を生じた結節

では分類ができない結節の存在も考えられる．このような例に対処するためには，新たな特徴量の導入が必要である．

各変数 (画像特徴を定量化して得られた特徴量) に対して，帰無仮説 H_0 を「ここで問題とする分野に関して有意な寄与をしない」，とした仮説検定を行った．その結果，帰無仮説 H_0 は有意水準 0.05 で結節の大きさと内部 CT 値の標準偏差に対しては棄却され，その他に対しては保留された．このことから，少なくとも棄却された 2 つの特徴量に関する有意性は確認された．

7　むすび

本稿では，精密検査用胸部 X 線 CT 像を用いた炎症性小結節認識のための一手法を提案した．実際の充実型の小結節 83 個に対して本手法を適用したところ，医師の判定と一致したものは 78 % であった．また，ロジスティック回帰モデルを当てはめた場合においては，2 つの特徴量において有意性が確認された．今後の課題として，新たな特徴量の導入や現在の特徴量についてのさらに詳しい検討，医師が記述する特徴の定量化法の詳しい検討，現在の認識方法の改善や別の認識方法の検討，および，多症例への適用などがあげられる．

謝辞

本研究を進めるにあたり，日頃より熱心に御討論頂く名古屋大学鳥脇研究室の諸氏に感謝する．本研究の一部は，文部科学省・日本学術振興会科研費，厚生労働省がん研究助成金，ならびに文部科学省私学 HRC 補助金による．

参考文献

[1] 魏軍，荻原義裕，小畑秀文，“肺がん陰影候補抽出のためのこう配ベクトル集中性フィルタ”，電子情報通信学会論文誌 D-II Vol. J83-D-II No. 1, pp.118-125，2000

[2] 市川稚子，河田佳樹，仁木登，大松広伸，楠本昌彦，柿沼龍太郎，森清志，西山祥行，江口研二，金子昌弘，森山紀之，“良悪性鑑別における肺がん候補陰影の専門医判定結果の解析”，信学技報 MI2001-76, pp.105-110, 2002

[3] 平野靖，長谷川純一，鳥脇純一郎，大松広伸，江口研二，“胸部 CT 像からの 3 次元拡張ボロノイ分割による肺葉収縮の定量化”，第 11 回コンピュータ支援画像診断学会大会・第 10 回日本コンピュータ外科学会大会合同論文集, pp.157-158, 2001

[4] 平野靖，長谷川純一，鳥脇純一郎，大松広伸，江口研二，“胸部 X 線 CT 像を用いた辺縁形状を保存する腫瘤影抽出法とその良悪性鑑別への応用”，信学技報 MI2000-98, 2001

[5] 河田佳樹，仁木登，大松広伸，“胸部 3 次元 CT 像による肺野小型腫瘤の 3 次元曲率を用いた内部構造の解析”，電子情報通信学会論文誌 D-II, Vol.J83-D-II, No.1, 2000, pp.209-218

[6] 平野靖，長谷川純一，鳥脇純一郎，大松広伸，江口研二，“胸部 X 線 CT 像における腫瘤影の含気型・充実型への計算機分類と良悪性鑑別への利用”，胸部 CT 検診，Vol.8, No.3, pp.201-204, 2001

[7] 平野靖，宮下和人，長谷川純一，鳥脇純一郎，関順彦，松本常男，大松広伸，江口研二，最上博，中田昌男，“胸部 CT 像からの典型的良性腫瘤の認識”，第 21 回日本医用画像工学会大会抄録集，pp.444-447，2002

[8] 宮下和人，平野靖，長谷川純一，鳥脇純一郎，関順彦，松本常男，大松広伸，江口研二，最上博，中田昌男，“胸部 X 線 CT 像からの良性小結節の認識－マハラノビス距離を用いた判別－”，2002 年電気関係学会東海支部連合大会公演論文集，p.312, 2002

[9] Swensen SJ, Jett JR, Sloan JA, Midthun DE, Hartman TE, Sykes AM, Aughenbaugh GL, Zink FE, Hillman SL, Noetzel GR, Marks RS, Clayton AC, Pairolero PC, “Screening for Lung Cancer with Low-Dose Spiral Computed Tomography.”, Am J Respir Crit Care Med, Vol.65, pp.508-513, 2002

[10] 鳥脇純一郎，“画像理解のためのディジタル画像処理 [II]”，昭晃堂, 東京, 1988

[11] 丹後敏郎，山岡和枝，高木晴良，“ロジスティック回帰分析－ SAS を利用した統計解析の実際 －”，朝倉書店，東京，1996

[12] D.R.Cox 著，後藤昌司，畠中駿逸，田崎武信訳，“二値データの解析”，朝倉書店，東京，1980